Die klinischen Erfolge der mehrstelligen Filternahbestrahlung in der Gynaekologie.

Inaugural-Dissertation

zur

Erlangung der Doktorwürde

der hohen

medizinischen Fakultät an der Albert-Ludwigs-Universität

zu

Freiburg im Breisgau

ACAD.
LUGD.BAT.
BIBL.

vorgelegt von

Max Seefeld

aus Lanken.

Berlin und Leipzig
Dr. Walther Rothschild
1912.

Auf Grund der vorliegenden Arbeit hat der Verfasser am 17. Mai 1912 die Doktorprüfung bestanden.

Meinen Eltern!

Digitized by the Internet Archive
in 2026

https://archive.org/details/IA41545322_0100

Die ungeahnten Erfolge, die die Röntgentherapie in der Gynaekologie erlangt hat, stützen sich auf die Erkenntnis, dass mit der Oberflächenwirkung, die man schon auf allen Gebieten der Medizin therapeutisch nutzbar gemacht hatte, der Wirkungskreis der Röntgenstrahlen nicht geschlossen sei, sondern dass sich mit ihnen auch eine Tiefenwirkung erzielen lasse. Nur langsam konnte diese Erkenntnis sich Geltung verschaffen, und nur wenige Mediziner entschlossen sich dazu, diese neue Therapie praktisch nutzbar zu machen, weil für ihre Wirksamkeit noch ein exakter Beweis fehlte. War es auch an Tierexperimenten mehrfach gelungen, die Tiefenwirkung makroskropisch und mikroskopisch einwandsfrei nachzuweisen, so konnte dieser Beweis für die Wirksamkeit am Menschen erst als erbracht gelten, als es Reifferscheidt gelang, die am Tiere gemachten Beobachtungen auch an menschlichen Ovarien gelegentlich von Operationen an Frauen nachzuweisen, die mit Röntgenstrahlen vorbehandelt waren.

Reifferscheidt zeigte, dass es sich bei dieser Schädigung der menschlichen Ovarien um die gleichen degenerativen Veränderungen handelte, die man schon an den tierischen Ovarien festgestellt hatte, und die in einer Degeneration der Follikelepithelien und der Eizelle bis zu deren völligem Zugrundegehen bestand.

War so die Möglichkeit gegeben, durch Röntgenstrahlen eine Atrophie der Eizellen herbeizuführen, so lag es nahe, die von Hegar empfohlene operative Kastration bei Myomen durch die Röntgenbestrahlung der Ovarien zu ersetzen. Diese Behandlungsart musste sich um so mehr empfehlen, als sie

von Anfang an daran denken liess, dass sich so die schweren Ausfallserscheinungen würden vermeiden oder wenigstens einschränken lassen, die die vollständige Entfernung der Ovarien stets zur Folge hatte.

Die Freiburger Universitäts-Frauenklinik hat seit etwa 5 Jahren die Radiotherapie bei Myomen und Uterusblutungen angewandt, und bediente sich dazu zunächst der Methode von Albers-Schönberg. Aber wie es bei einer so jungen Wissenschaft, wie die Radiotherapie doch auch heute noch in der Gynaekologie ist, nur begreiflich erscheinen muss, suchte man immer wieder durch Verbesserungen der Methodik zu günstigeren Resultaten zu gelangen, so dass sich in recht kurzer Zeit die Technik dauernd änderte.

Das Ziel, das dem Röntgenologen vor Augen schwebt, ist, eine möglichst grosse Zahl von Strahlen in die Tiefe zu senden, ohne hierbei eine Hautschädigung hervorzurufen. Unter diesen Erwägungen ging man an der hiesigen Klinik dazu über, die Ovarien von den verschiedensten Seiten, — abdominal, vaginal, vulval, glutaeal — anzugreifen, um so eine Summierung aller Strahlen in den Ovarien zu erreichen. So war es möglich, ohne an irgend einer Hautpartie eine Erythemdosis zu überschreiten, in einer Sitzung ein vielfaches von Erythemdosen dem Körper einzuverleiben.

Aber man ging in diesem Prinzip der vielstelligen Bestrahlung noch weiter: Teilte man eines der vorher erwähnten Felder, z. B. das Abdomen in mehrere kleine Felder, von denen man alle bis auf eines mit Bleiplatten bedeckte, schickte durch dieses eine Feld die höchsterlaubte nach Kienböck gemessene X-Menge, so erwuchs die Möglichkeit, indem man nacheinander die verschiedenen Felder vornahm, die Aplikationsmenge von Strahlen noch bedeutend zu steigern. Die Erkenntnis, dass die weichen Strahlen die Haut besonders schädigen, während harte ohne wesentliche Hautschädigung eine Tiefenwirkung entfalten, führte zur Verwendung möglichst harter Röhren. Man steigerte diese Strahlenhärte noch dadurch, dass man ein Aluminiumfilter einschaltete, das weiche Strahlen vollständig, härtere wenig und die härtesten Strahlen

gar nicht absorbiert. Die jetzige Methode wird also von den vier Prinzipien beherrscht: Vielstellige Bestrahlung, möglichst grosse Strahlendosis, harte Röhren mit Aluminiumfilter, Nahbestrahlung mit einer Fokushautdistanz von 20 cm. Die Erfolge an der hiesigen Klinik sind bisher in 2 Arbeiten niedergelegt, die eine von Haase (Praktische Erfahrungen über gynaekologische Tiefenbestrahlung bei Blutungen und Tumoren des Uterus) die andere von Hirsch (Beiträge zur Ausgestaltung der gynaekologischen Radiotherapie).

Nach dem Erscheinen der Arbeit von Hirsch haben sich nun die Erfolge in der Röntgentherapie an der hiesigen Klinik durch Einführung der Nahbestrahlung mit Aluminiumfilter so wesentlich gebessert, dass es geboten erscheint, die bisher geheilten Fälle zu veröffentlichen.

Nr. 1. Frau Dr. B., 43 jährig, als Kind Masern und Diphtherie. *Menstruation* seit 14. Lebensjahr. früher regelmässig alle $3^1/_2$ Wochen mit starken Beschwerden. Seit der Geburt des 2. Kindes stärkere Blutungen intra menses, besonders stark in den letzten 4 Jahren. Deshalb wurde 5 mal Abrasio gemacht. Letzte Menses 31.5. Seit 14 Tagen wieder geringe Blutungen.

Beschwerden: Schwindel, Kopfweh, Wallungen, Schweisse, Schwäche.

Befund: Mittelkräftige, etwas blass aussehende Frau mit gut entwickeltem Panniculus adiposus, einem vitium cordis, Albuminurie und Haemoglobingehalt von 50%.

Genitale: Normaler Befund.

Diagnose: Metropathia haemorrhagica.

Ziel der Behandlung: Amenorrhoe.

Verlauf:

18.—21. VII. Serie I. $155^1/_2$ X in 268 L.M. Vom 5. VIII.—8. VIII ganz minimale Blutung. Befinden sonst gut, Appetit gut, Stuhl regelmässig, Schlaf häufig unruhig.

10.—11. VIII. Serie II. 151 X in 253 L.M. Befinden in der Zwischenzeit gut. Schlaf besonders in den ersten Tagen nach der Bestrahlung schlecht.

Am 30. VIII. trat ziemlich starke Blutung auf, die auch jetzt noch besteht.

31. VIII.—1. IX. Serie III. 166 X in 393 L.M.

20. IX. Vor 14 Tagen starke Blutung, die bis vor einigen Tagen anhielt. Patientin fühlt sich matt, ist nervös, schläft schlecht. Haemoglobingehalt 40%.

20. 21. IX. Serie IV. 240 X in 295 L.M.

12. X. Bis jetzt keine Blutung wieder aufgetreten, Befinden gut, Schlaf hat sich gebessert, kein Röntgenkater.

12.—13. X. Serie V. 219 X in 320 L.M.

7. XI. Seit 14 Tagen Wallungen, auch nachts etwa stündlich. Seit Mitte September keine Blutung.

7.—8. XI. Serie VI. 161 X in 350 L.M.

Entlassen: am 8. XI. 1911, Aussehen frisch und gesund. Genitale o.B. Haemoglobingehalt 55%.

Epikrise: Amenorrhoe nach $2^3/_4$ Monaten, 4 Serien, 712 X. In diesem Fall bestand eine Komplikation mit Vitium cordis. Der Haemoglobingehalt, der bei der 1. Bestrahlung 50% betragen hatte, sank während der Behandlung infolge der starken Blutungen auf 40% und stieg am Schluss der Behandlung wieder, so dass er bei der Entlassung 55% betrug.

Nr. 2. Rosa D., 44jährig, vor 7 Jahren „Darmentzündung" sonst nie krank. *Menstruation* mit 14 Jahren regelmässig alle 4 Wochen, letzte am 3. VII. 1911.

Beschwerden: Seit den letzten Jahren stechende Schmerzen im Leib, viel Kreuzschmerzen. In den letzten 3 Wochen leidet Patientin besonders stark an Uebelkeit und Erbrechen.

Befund: Mittelkräftige Frau von blasser Farbe, mässigem Panniculus adiposus. Haemoglobin 65%.

Genitale: Anteflexio uteri, faustgrosses Myom retrofixiert.

Diagnose: Myom.

Ziel der Behandlung: Amenorrhoe,
Verlauf:
13.—15. VII. Serie I. 110 X in 233 L.M.
16. VIII. In den ersten 8 Tagen nach der Bestrahlung Uebelkeit, kein Erbrechen, keine Diarrhoe. Letzte Menses vom 10.—15. VIII. In den letzten 8 Tagen klagt Patientin über Schwindel, Kopfschmerz, Appetitlosigkeit.
16.—18. VIII. Serie II. 137 X in 351 L.M.
11. IX. Keine Menses seit 10.—15. VIII. Uebelkeit, Appetitlosigkeit.
11.—12. IX. Serie III. 145½ X in 264 L.M.
2. X. Keine Menses seit dem 15. VIII., in den ersten Tagen Uebelkeit, Appetitlosigkeit; jetzt ist Befinden gut.
2. 3. X. Serie IV. 183 X, 245 L.M.
Epikrise: Amenorrhoe nach 2 Monaten, 2 Serien, 247 X.

Nr. 3. Hedwig E., 42jährig, als Kind Scharlach und Diphtherie, später immer blutarm. *Menstruation* mit 13 Jahren, regelmässig alle 4 Wochen, 5 Tage, mit mässigem Blutverlust. Seit 5 Jahren starke Menorrhagien 3—4 wöchentlich, 8 tägig, mit ganz bedeutendem Blutverlust.

Befund: Mittelkräftige, blasse Frau mit mässigem Panniculus adiposus.
Genitale: Myoma uteri; Menorrhagie.
Ziel der Behandlung: Künstliche Klimax,
Verlauf:
24.—25. VII. Serie I, 153 X in 154 L.M. 21. VIII. Letzte Menses vom
5.—15. VIII. länger als vorher, Blutverlust ebenso stark, Leibschmerzen, Kreuzschmerzen, Schwindel, Schlaf gut.
21.—23. VIII. Serie II, 124 X in 278 L.M.
13. IX. In den ersten 8 Tagen nach der Bestrahlung Röntgenkater, Uebelkeit, Appetitlosigkeit, Schlaflosigkeit, Diarrhoe. Letzte Menses vor 14 Tagen ebenso stark wie früher.

13.—15. XI. Serie III, 117 X in 185 L.M.
5.—6. X. Serie IV, 169 X in 280 L.M.
17. IX. In der letzten Nacht minimale Blutung, Patientin schreibt sie dem Schrecken zu, den ihr das Erdbeben gestriger Nacht verursacht hat. Sonst seit Mitte Oktober keine Blutung. Seit Anfang Oktober Wallungen.
16.—17. IX. Serie IV, 152 X in 240 L.M.
Epikrise: Amenorrhoe nach 2¼ Monaten, 3 Serien 394 L.M.

Nr. 4. Frau H., 54jährig, niemals krank gewesen. *Menstruation* regelmässig alle 4 Wochen, 4—5 Tage lang, seit dem 14. Lebensjahr. Seit 2 Jahren stärkere Blutungen, die oft schon nach kürzerem Intervall wieder auftraten und häufig wochenlang anhielten.
Beschwerden: Seit April dauernde Blutungen, weswegen Patientin viel zu Bett liegen muss.
Befund: Schwächliche Frau, von blasser Gesichtsfarbe, Haemoglobingehalt 40%.
Genitale: Myom bis 2 Querfinger über den Nabel reichend, keine Verwachsungen.
Diagnose: Myom.
Ziel der Behandlung: Amenorrhoe.
Verlauf:
20.—22. VII. Serie I, 141 X in 335 L.M. 2 Tage nach der Bestrahlung Einsetzen einer starken Blutung. Patientin wurde tamponiert. Später war das Befinden gut. Patientin muss häufig Wasser lassen, kein Brennen. Keine Übelkeit, kein Durchfall.
14.—16. VIII. Serie II, 127 X in 235 L.M. Keine Blutung seit 26. VII. Beschwerdefrei.
6. IX. Serie III. 181 X, 220 L.M.
10. X. Vor 14 Tagen geringe Blutspuren. Kein Röntgenkater.
10.—11. X. Serie IV. 151 X, 105 L.M.
13.—15. XI. Serie V. 281 X, 320 L.M. In der Nacht vom 3.—4. XI. minimale Blutung, Befinden gut.
Epikrise: Amenorrhoe nach 1¼ Monat, 2 Serien, 394 X.

Nr. 5. Frau K., 48jährig. *Menstruation* seit dem 12. Jahre, regelmässig ohne Beschwerden. Seit 10 Jahren stärkere Blutungen während der Menses.

Beschwerden: Übelkeit, Leibschmerzen, Schlaflosigkeit, Herzklopfen.

Befund: Kräftige Frau mit gut geröteten Schleimhäuten Urin enthält $^3/_4{}^0/_{00}$ Albumen nach Esbach.

Genitale: Myom, 2 Querfinger über den Nabel reichend, frei beweglich.

Diagnose: Myom

Ziel der Behandlung: Amenorrhoe.

Verlauf:

14. VI. Serie I, 78 X in 120 L.M. Letzte Menses vom 26. VI.—2. VII. sollen geringer und die Beschwerden weniger stark gewesen sein. Befinden gut.

4.—7. VII. Serie II, 85 X, 244 L.M. Esbach $^3/_4{}^0/_{00}$ Cylinder.

24. VII. Menses ebenso stark wie früher.

27.—29. VII. Serie III, 160 X in 270 L.M. Zwischenzeit beschwerdefrei, keine Menses eingetreten.

18.—21. VII. Serie IV, 201 X in 344 L.M.

11. IX. Keine Menses seit 24. VII. Seit einigen Wochen Wallungen mit starken Schweissausbrüchen. Kein Herzklopfen, dagegen schlechter unruhiger Schlaf.

11.—13. IX. Serie V, 117 X in 270 L.M.

Epikrise: Amenorrhoe nach $2^1/_4$ Monaten, 3 Serien, 323 X.

Nr. 6. Frau Clemence L., 42jährig. Als Kind Scharlach, Keuchhusten, kurz nach der Heirat 9 Monate lang Vaginitis. *Menstruation* mit 16 Jahren regelmässig alle 4 Wochen, nach der ersten Geburt alle 3 Wochen. Seit 1 Jahr sehr viel stärker mit zunehmenden stechenden, besonders mit rechtsseitigen Leibschmerzen. Seit 3 Monaten retentio urinae, kann nur im Liegen Wasser lassen. Letzte Menses vor 8 Tagen.

Beschwerden: Leibschmerzen, Kopfweh.

Befund: Frau in gutem Ernährungszustand, von kräftigem Körperbau mit blassroten Schleimhäuten.

Genitale: Etwa kindskopfgrosses Myom.
Ziel der Behandlung: Oligomlnorrhoe.
Verlauf:

5.—6. VII. Serie I. 84 X in 150 L.M.

16.—19. VII. Menses „nicht halb so stark wie früher", Blasenbeschwerden ganz geschwunden, Wasserlassen gelingt auch im Stehen ohne Schwierigkeit.

24.—25. VII. Serie II. 140 X in 262 L.M.

17. VIII. Menses, die am 13. ds. hätte eintreten sollen, bisher ausgeblieben. 8 Tage nach der letzten Bestrahlung Schweisse und ungewöhnlich starkes Durstgefühl 8—10 Tage lang. Seit dem Termin der ausgebliebenen Menses wieder starke Blasenbeschwerden, Unmöglichkeit das Wasser zu lassen.

17.—18. VIII. Serie III. 125 X in 226 L.M. Menses nach 7wöchentlicher Pause eingetreten. Patientin klagt über Schmerzen in den Beinen, fühlt sich sehr angegriffen.

11.—12. IX. Serie IV. 157 X in 310 L.M.

28.—29. IX. Serie V. 217 X in 205 L.M.

16. X. Menses seit 7 Wochen nicht wieder aufgetreten. Patientin fühlt sich wohl, vermag mehr zu arbeiten. Blasenbeschwerden geschwunden.

16.—17. X. Serie VI. 209 X in 250 L.M.

Epikrise: Amenorrhoe nach $1\frac{1}{4}$ Monat, 2 Serien 222 X. Beabsichtigt war nur eine Oligomenorrhoe; Patientin wurde mit der Weisung entlassen, den Termin für die nächste Periode abzuwarten, nach deren Ausfall sich die weitere Behandlung richten soll.

Nr. 7. Frau Louisa B., 40jährig, Gelenkrheumatismus, sonst nie krank gewesen. Erste *Menstruation* mit 13 Jahren regelmässig alle 25 Tage 3—4 Tage dauernd, ziemlich stark.

Beschwerden: Kreuzschmerzen, Schwäche.

Genitalbefund: Mannskopfgrosser, den Nabel erreichender knolliger, harter Tumor.

Diagnose: Uterus myomatosus.
Ziel der Behandlung: Amenorrhoe.
Verlauf:

24.—27. VI. Serie I. 123 X in 310 L.M.

3.—8. VII. Menses ein klein wenig geringer als sonst. Kein Kater.

17.—19. VII. Serie II. 166 X in 270 L.M. Menses sind wie voriges Mal.

7.—8. VIII. Serie III. 256 X in 210 L.M. Patientin klagt über schlechten Schlaf und Appetitlosigkeit, Röntgenkater mit Reiz zum Brechen.

28.—29. VIII. Serie IV. 226 X in 290 L.M. Seit der letzten Serie anhaltende geringe Blutung, die am 15. IX. sistierte. Patientin ist blass und leicht reizbar, fühlt sich von der Bestrahlung sehr angegriffen. Patientin klagt über bohrende Schmerzen in der linken Schulterblattgegend und ziehende Schmerzen in den linken Armgelenken, die sich über 12 Tage hinziehen. Aeusserlich nichts von Schwellung zu sehen, kein Fieber. Rückgang der Beschwerden auf Novaspirin und Einreibungen mit Chloroform- und Hyoscyaminöl aa. Wattepackung. (Rheumatismus.)

19.—20. IX. Serie V. 180 X in 170 L.M.

8. X. Tumor ist um die Hälfte verkleinert.

7.—9. X. Serie IV. 217 X in 190 L.M. Patientin hat gar keine Beschwerden mehr; macht mit Leichtigkeit grössere Spaziergänge. Seit 15. September keine Blutung mehr aufgetreten.

24. X. Serie VII. 112 X in 130 L.M.

Epikrise: Amenorrhoe nach 3½ Monaten, 5 Serien, 951 X.

Nr. 8. Frau Alice B., 47jährig, nie krank gewesen. 1. *Menstruation* mit 15 Jahren, immer unregelmässig, mit starken Schmerzen am Tage vorher, jetzt dauert die Schmerzepoche 3 Tage lang.

Beschwerden: Kolossale Leibschmerzen und Ziehen in den Gliedern.

Befund: Sehr blasse Frau mit geringem Panniculus adiposas. Urin trüb.
Diagnose: Uterus myomatosus, Cystitis, Pyelitis dextr.
Ziel der Behandlung: Amenorrhoe.
Verlauf:

11.—16. V. Serie I. 74 X in 420 L.M.
31. V.—3. VI. Menses viel stärker als sonst.
13.—14. VI. Menses nicht so stark wie voriges Mal.
3.—4. VII. Serie III. 74 X in 210 L.M.
20. VII. Serie IV. 186 X in 145 L.M.
21.—25. VII. Menses nicht stärker und nicht schwächer als früher.
8.—9. VIII. Serie V. 168 X in 130 L.M. 2 Tage nach der Serie Röntgenkater, der sich hauptsächlich in Uebelkeit, aber ohne Erbrechen äussert. Menses seit 21. Juli nicht wieder eingetreten. Im übrigen Wohlbefinden, Appetit und Schlaf „ausgezeichnet".
30. VIII. Serie VI. 78 X in 142 L.M. Nach der letzten Serie kein Kater, Menses dauernd ausgeblieben. Seit Ende August Wallungen, die aber sehr geringe Beschwerden machen.
12. X Myom stark in Rückbildung begriffen. Serie VII. 167 X in 150 L.M.

Epikrise: Amenorrhoe nach $3\frac{1}{4}$ Monaten, 4 Serien, 415 X.

Nr. 9. Frau Dr. v. F., 48jährig, vor 21 Jahren Malaria perniciosa. Erste *Menstruation* mit 12 Jahren, regelmässig alle 4 Wochen. In den letzten 2 Jahren stärker, profus, zum Schluss am 8. oder 9. Tage Ausstossen eines grossen Blutkoagulums.

Beschwerden: Leibschmerzen, Druckgefühl im Becken, Schwäche.
Befund: Mittelkräftige Patientin mit blassen Schleimhäuten.
Diagnose: Doppelfaustgrosses Myom.
Ziel der Behandlung: Amenorrhoe.

Verlauf:

25.—26. VIII. Serie I, 111 X in 210 L.M. 3 Tage nach der Serie Röntgenkater ohne Erbrechen. Seit 3 Tagen bestehen Menses, die anfänglich ziemlich stark, jetzt nur schwach sind.

13.—14. IX. Serie II, 215 X in 183 L.M.

2. X. Röntgenkater nach der letzten Serie; Patientin musste 2 Tage zu Bett liegen. Seit 14 Tagen Menses, schwächer als sonst, die heute sistierten. Schmerzen bes. beim Bergaufgehen im rechten Oberschenkel oberhalb des Knies mit Empfindungslosigkeit der betreffenden Hautpartie. Patientin hatte die gleichen Beschwerden vor Jahren schon einmal. Vereinzelte Wallungen.

2. X. Serie III, 162 X in 170 L.M. Patientin blutet seit der letzten Serie mit Unterbrechungen anhaltend etwas. Die Schmerzen in den Beinen haben nachgelassen. Kein Kater. Nicht stark belästigende Wallungen treten auf.

20. X. Serie IV, 149 X in 175 L.M. Patientin ist jetzt ohne Beschwerden, eine Blutung ist nicht wieder aufgetreten, nur reichlich gelber Fluor.

9. XI. Serie V, 183 X in 155 L.M.

Epikrise: Amenorrhoe nach 2½ Monaten, 4 Serien 149 X.

Nr. 10. Frau F., 42jährig. *Menstruation* mit 14 Jahren, regelmässig, alle 4 Wochen. Seit dem letzten Herbst unregelmässig, nach 3 Wochen, auch schon nach 10 Tagen, mit starkem Blutverlust. Letzte Menses 5.—12. Mai.

Beschwerden: Schwindel, Wallungen, Uebelkeit, Erbrechen, Herzklopfen, krampfartige Leibschmerzen, unruhiger Schlaf.

Befund: Blasse Frau, guter Ernährungszustand.

Genitale: Uterus faustgross, mit zahlreichen, ca. walnussgrossen Tumoren.

Diagnose: Myom.

Ziel der Behandlung: Schrumpfung, Oligomenorrhoe.

Verlauf:

20.—27. V. Serie I, 42 X in 66 L.M.

31. V.—6. VI. Menses etwas weniger Blutverlust als früher, fliegende Hitze weniger häufig, Appetit gut.

22.—23. VI. Serie II, 51 X in 70 L.M.
24.—29. VI. Menses ebensoviel Blutverlust wie früher. Keine fliegende Hitze, keine Schweissausbrüche mehr.
11.—12. VII. Serie III, 51 X, 71 L.M.
24.—27. VII. Menses: nicht stark wie früher. Patientin klagt über Kreuzschmerzen.
1.—4. VIII. Serie IV, 92½ X in 95 L.M.
3.—8. VIII. Menses: ebensostark wie früher, Kreuzschmerzen weniger heftig.
31. VIII. — 1. IX. Serie V, 50 X ir 65 L.M.
15.—21. IX. Menses: ebensostark wie früher:
22. IX. Serie VI, 161 X in 125 L.M.
4. X. Menses ganz schwach. Befinden gut, keine Kreuzschmerzen, kein Röntgenkater.
16.—17. X. Serie VII, 136 X in 265 L.M.
9. XI. Serie VIII, 155 X in 275 L.M.

Epikrise: Oligomenorrhoe nach 4½ Monat, 5 Serien, 287 X.

Fall Nr. 11. Frau Rosa Gr., 47jährig. Vor 5 Jahren wegen akuter Appendizitis operiert. Erste *Menstruation* mit 11 Jahren regelmässig, 4 wöchentlich, mit reichlichem Blutverlust, seit 15 Jahren dauerndes Zunehmen der Blutungen, dann Radiotherapie bei Albers-Schönberg mit vorübergehender Amenorrhoe. Seit Dezember 1910 wieder ziemlich regelmässige Blutungen bis jetzt.

Beschwerden: Herzklopfen, Schwäche, allgemeine Abgeschlagenheit.

Befund: Nervöse, etwas anaemische Patientin mit blassen Schleimhäuten, Haemoglobingehalt 70 %.

Genitale: Apfelgrosses Myom.

Ziel der Behandlung: Amenorrhoe.

Verlauf:

11.—13. VII. Serie I, 90 X in 150 L.M. 2 Tage lang nach der Bestrahlung Gefühl wie wenn „seekrank", jedoch kein Erbrechen. Im Leib hatte Patientin anfangs das Gefühl, „als ob sie in anderen Umständen" wäre.

Menses nicht eingetreten (Hätten am 5. 8. eintreten sollen).

3.—4. VIII. Serie II. 197 X in 185 L.M. Häufige Wallungen.

22.—23. VIII. Serie III. 131 X in 235 L.M. Wallungen besonders häufig zu der Zeit, wo die Periode auftreten soll. Schlaflosigkeit.

11.—12. IX. Serie IV. 165 X in 175 L.M.

Epikrise: Amenorrhoe nach $^3/_4$ Monat, 1 Serie, 90 X.

Nr. 12. Frau Therese Pf., 45 jährig, vor 10 Jahren Rippenfellentzündung und Lungenspitzenkatarrh. I. *Menstruation* mit 13 Jahren immer unregelmässig, 5 Tage dauernd, mit starken Blutungen. In den letzten Jahren sind die Blutungen noch stärker und mit sehr heftigen Schmerzen verbunden.

Beschwerden: Kreuz- und heftige Leibschmerzen, kolossale Schwäche.

Befund: Blasse Frau in schlechtem Ernährungszustand.

Genitale: Doppelfaustgrosses Myom des retroflektierten Uterus.

Ziel der Behandlung: Amenorrhoe.

Verlauf:

28. VII. Serie I. 170 X in 132 L.M. Menses viel stärker als sonst mit starken Schmerzen.

17. VIII. Serie II. 136 X in 161 L.M. Menses, wenn nicht stärker, so doch mindestens ebenso so stark wie sonst. Patientin ist leicht erregbar.

13.—14. IX. Serie III. 171 X in 168 L.M. Beinahe 8 Tage zu Bett gelegen wegen Röntgenkaters. Appetitlosigkeit, Erbrechen, Kopfschmerzen, Schmerzen in der rechten Unterleibsgegend. Patientin machte sich viel Bewegung, fühlt sich aber immer noch ziemlich schlecht. Menses seit 29. August nicht wieder aufgetreten. Seit der letzten Bestrahlung häufige Wallungen.

4. X. Serie IV. 134 X in 108 L.M.

23. X. Noch immer häufige Wallungen (Frieren und Hitze) besonders nachts. Röntgenkater auch dieses Mal, aber milder.

23. X. Serie V. 167 X in 250 L.M.

Befund: normaler Uterus in normaler Lage.

Epikrise: Amenorrhoe nach 2 Monaten, 3 Serien, 477 X. Das doppelfaustgrosse Myom ist vollkommen geschrumpft, die retroflexio uteri aufgehoben.

Nr. 13. Frau P., 43jährig, früher an Rheumatismus leidend, sonst stets gesund. Erste *Menstruation* mit 15 Jahren regelmässig, seit 4—5 Jahren sehr stark, mit Schmerzen in der Brust und Kurzatmigkeit. Der Kräftezustand wird immer schlechter, Patientin kann keine längeren Spaziergänge machen.

Beschwerden: Herzklopfen, Kreuzschmerzen, Schwäche, grosse Abgeschlagenheit, Druckgefühl im Becken.

Befund: Sehr grosse schlanke Frau mit ganz blassen Schleimhäuten und sehr geringem Panniculus adiposas, Haemoglobingehalt 58% Erythrocyten 3,250,000. Leukocyten 7000. Urin trüb, aber ohne Albumen, oder Sacch.

Genitale: Faustgrosses Myom.

Ziel der Behandlung: Amenorrhoe.

Verlauf:

27.—29. VI. Serie I. 50 X in 170 L.M.

15.—18. V. Serie II. 64 X in 140 L.M.

31. V.—2. VI. Menses wie gewöhnlich, Schmerzen der in Hüfte, Appetit gut. Guter Schlaf, 3 Tage zu Bett.

8.—9. VI. Serie III. 71 X. in 105 L.M.

26. VI. Es besteht fortwährend geringe Blutung.

26.—27. VI. Serie IV. 78 X in 190 L.M.

13. VIII. Serie V. 88 X in 162 L.M.

27. VII.—2. VIII. Serie VI. 146 X in 168 L.M.

22. VIII. Serie VII. 111 X in 252 L.M.

9. XI. Seit der letzten Serie nicht die geringsten Beschwerden. Menses haben 6 Wochen ausgesetzt, vor 3 Tagen minimale Blutung ohne jede Beschwerden.

9. IX. Serie VIII. 169 X in 162 L.M.

9. IX. Serie IX. 185 X in 170 L.M.

Epikrise: Amenorrhoe nach 4 Monaten, 6 Serien 497 X.

Nr 14. Frau R., 45jährig. Erste *Menstruation* mit 17 Jahren, alle 4 Wochen mit viel Blutverlust. Seit 1 Jahr unregelmässig, meist schon nach 3 Wochen, mit stärkerem Blutverlust.

Beschwerden: Herzklopfen, Kreuzschmerzen, Schwäche, Abgeschlagenheit, Schlaflosigkeit, Druckgefühl im Becken.

Befund: Kräftige Frau mit blassen Schleimhäuten und gut entwickeltem Panniculus adiposus. Herz: Myodegeneratio, Aorteninsuffizienz. Haemoglobingehalt 45%.

Genitale: Mannsfaustgrosses Myom, 2 grosse Knollen an der hinteren und linken Wand.

Ziel der Behandlung: Amenorrhoe.

Verlauf:

7.—10. VIII. Serie I. $188^1/_2$ X in 270 L.M.

9.—11. VIII. Menses. Keine Beschwerden, Schlaf gut.

4.—8. IX. Serie II. 211 X in 360 L.M.

12.—14. IX. Menses nicht so stark wie früher, um 8 Tage postponiert.

26.—27. IX. Serie III. 83 X in 75 L.M.

24. X. Menses ausgeblieben, in letzten 3 Wochen starke Wallungen, Schweissausbrüche, besonders nachts.

24. X. Serie IV. 116 X in 220 L.M.

Epikrise: Amenorrhoe nach 2 Monaten, 2 Serien 400 X. Komplikation mit Myodegeneratio cordis und Aorteninsuffizienz.

Nr. 15. Frau Schw., 47jährig, vor 7 Jahren Magenkrämpfe, sonst nie krank. Erste *Menstruation* mit 12 Jahren regelmässig, nach 4 Wochen ohne Beschwerden. Seit 2 Jahren unregelmässige, starke Blutungen, die wochenlang anhalten.

Beschwerden: Schwäche und Schlaflosigkeit.

Befund: Muskelschwache Frau mit starkem Panniculus adiposus. Haemoglobingehalt 55%.

Genitale: Normaler Befund.

Diagnose: Metropathia haemorhagica.

Ziel der Behandlung: Amenorrhoe.

Verlauf:

24.—27. VII. Serie I. 133 X in 220 L.M. 14 Tage nach der Bestrahlung starke Blutung; Patientin lässt sich vom Hausarzt abradieren.
16. IX. Serie II. 178 X in 195 L.M. Keine Blutung aufgetreten, kein Röntgenkater.
9.—10. X. Serie III. 158 X in 295 L.M.
1. X. Geringe Blutung.
30.—31. X. Serie IV. 164 X in 240 L.M. Keine Blutung seit 1. X. Befinden gut.
24.—25. XI. Serie V. 132 X in 320 L.M.
Epikrise: Amenorrhoe nach $3^1/_4$ Monat, III Serien, 469 X.

Nr. 16. Frau Emilie Sch., 48jährig, als Kind Masern, Keuchhusten, vor 4 Jahren Gesichtsrose. Erste *Menstruation* mit 14½ Jahren, ziemlich regelmässig alle 3 Wochen mit starkem Blutverlust. Seit 4 Wochen unregelmässige Blutungen, die dazwischen 2½ Monate ganz sistierten. Letzte Blutung dauerte 4 Wochen an, war besonders stark in der letzten Hälfte.
Beschwerden: Kopfschmerzen, Kreuzschmerzen, Ziehen in den Gliedern, sehr starke Schwäche und Abgeschlagenheit.
Befund: Etwas untersetzte Frau in gutem Ernährungszustand, mit blassroten Schleimhäuten.
Genitale: Doppelt faustgrosses Myom.
Ziel der Behandlung: Amenorrhoe.
Verlauf:
6.—7. VII. Serie I. 80 X in 177 L.M. Patientin bekam angeblich am Tage der letzten Bestrahlung einen „Weinkrampf" fühlt sich überhaupt leicht erregbar. Schlaf und Appetit sehr schlecht.
17. VII. Periode, die 10 Tage andauert, 3 Tage so stark, dass vom Hausarzt tamponiert werden musste.
27.—29. VII. Serie II. 110 X in 220 L.M. Keine Nausea, keine „Weinkrämpfe", jedoch Nerven noch sehr erregt.
17.—19. VIII. Serie III. 143 X in 370 L.M.
29. VIII. Menses, acht Tage lang, nur noch ganz schwach. Schlaf und Appetit sehr schlecht.

12. IX. Serie IV. 136 X in 170 L.M.

3. X. Menses nicht wieder aufgetreten; Wallungen. Serie V. 173 X in 138 L.M.

23. X. Keine Beschwerden, nur Kopfschmerzen und Schweissausbrüche. Serie VI. 134 X in 185 L.M.

Epikrise: Amenorrhoe nach $2^1/_4$ Monaten, 3 Serien 333 X.

Nr. 17. Frau Anny Sch., 46jährig. Als Kind Bleichsucht, mit 26 Jahren Gelenkrheumatismus und Kehlkopfkatarrh. Erste *Menstruation* mit 12 Jahren, fast stets unregelmässig. Dysmenorrhoe, in letzter Zeit eher regelmässiger, heftiger Blutverlust.

Beschwerden: Schwindel, Wallungen, Herzklopfen, Kreuzschmerzen, Ziehen in Brüsten und Gliedern. Abgeschlagenheit und Schwäche.

Befund: Sehr grosse, schmächtige, blasse Frau mit schlechtem Panniculus adiposus.

Genitale: Vor 1 Jahr Myom diagnostiziert. Patientin sollte sich operieren lassen; wegen des augenblicklichen Herzbefundes, der grossen Anaemie und Schwäche zum Röntgen gekommen.

Diagnose: Myome uteri.

Ziel der Behandlung: Amenorrhoe.

Verlauf:

17.—21. VI. Serie I. 85 X in 200 L.M. Periode trat nach 3 Wochen vielleicht etwas schwächer auf; Allgemeinbefinden leidlich. Obstipation.

10.—13. VII. Serie II. 117 X in 275 L.M. Periode wie früher; Patientin leidet unter Herzklopfen.

8.—10. VIII. Serie III. 115 X in 205 L.M.

30. VIII. Seit der letzten Serie ständige, geringe Blutung, die zur Zeit der eigentlichen Periode wenig stärker wurde, seit 2 Tagen aufgehört hat.
Kopf- und Kreuzschmerzen wie früher.

Serie IV. 126 X in 140 L.M.

10. X. Menses seit 29. VIII. sistiert. Patientin fühlt sich viel besser, hat zugenommen, kann sehr gut ihre Hausarbeit versehen.
Stündliche Wallungen, die jedoch nicht besonders unangenehm empfunden werden. Verdauung und Schlaf gut, Herzbeschwerden haben nachgelassen, aber sind immer noch vorhanden.
10.—11. X. Serie V. 118 X in 130 L.M.

Epikrise: Amenorrhoe nach 3¼ Monaten, 4 Serien, 443 X.

Nr. 18. Frau Dr. Sch., 34jährig, als Kind Chlorose, sonst nie krank. Erste *Menstruation* mit 14½ Jahren regelmässig alle 4 Wochen, mit Kreuz- und heftigen Leibschmerzen. Letzte Periode besonders stark mit Kreuz- und Leibschmerzen.

Beschwerden: Kreuzschmerzen, Leibschmerzen, Schwäche.
Befund: Frau in gutem Ernährungszustand.
Genitale: Myom über Kindskopfgrösse.
Ziel der Behandlung: Oligomenorrhoe.
Verlauf:

27.—30. VI. Serie I. 65 X in 375 L.M.
3.—7. VII. Periode stärker als sonst, Arzt tamponierte. Gefühl von Mattigkeit, Schwäche, leichte Erregbarkeit.
18.—20. VII. Serie II. 122 X in 310 L.M.
4.—6. VIII. Periode; am 1. Tag etwas stärker als sonst. Patientin fühlt sich bedeutend wohler.
7.—9. VIII. Serie III. 128 X in 250 L.M. Menses nur äusserst gering, keine weiteren Klagen.
26. VIII. Serie IV. 84½ X in 180 L.M. Menses seit 5 Wochen nicht wieder aufgetreten.
15.—16. IX. Serie V. 135 X, 124 L.M.

Epikrise: Oligomenorrhoe nach 1¼ Monat, 2 Serien, 187 X.

Nr. 19. Frau Anna Sch., 30jährig, als Kind Masern, später Blutarmut. Erste *Menstruation* mit 15 Jahren, regelmässig alle 4 Wochen. 8 Tage lang mit starker Blutung. In den letzten 2 Jahren sind die menstruellen Blutungen noch stärker gewesen.

Beschwerden: Kreuzschmerzen, Leibschmerzen, Abgeschlagenheit, Schwäche.
Befund: Mittelkräftige Frau mit blassen Schleimhäuten.
Genitale: Normaler Befund.
Diagnose: Metropathia haemorrhagica.
Ziel der Behandlung: Oligomenorrhoe.
Verlauf:

15.—18. VIII. Serie I. 147 X in 300 L.M.

25. VIII. bis 1. IX. Menses stärker als früher mit starken Schmerzen. In den ersten Tagen nach der Bestrahlung Kopfschmerz, Übelkeit, Erbrechen, Diarrhoe.

13.—14. IX. Serie II. 207 X in 260 L.M. Menses 1 Woche postponierend, viel schwächer als früher. 2 Tage lang Röntgenkater mit Erbrechen.

4. X. Serie III. 81 X in 210 L.M. In der Zwischenzeit geringe Blutung.

31. X. Serie IV. 158 X in 245 L.M.

23.—24. XI. Serie V. 155 X in 260 L.M.

Epikrise: Oligomenorrhoe nach 1½ Monaten, 2 Serien, 354 X.

Nr. 20. Frl. Hedwig St., 51jährig, als Kind Masern, mit 25 Jahren Diphtherie, sonst immer gesund. Erste *Menstruation* mit 17 Jahren, regelmässig, mit viel Blutverlust, aber wenig Beschwerden. Nach Aussetzen der Regel im August 1910 jetzt vor 5 Wochen starke Blutung.

Beschwerden: Schwäche, Schlaflosigkeit, Wallungen und Schweisse.
Befund: Kräftige Frau mit geröteten Schleimhäuten.
Genitale: Uterus hart, faustgross, anteflektiert, beweglich, Adnexe frei.
Diagnose: Uterus myomatosus.
Verlauf:

19.—21. VI. Serie I. 74½ X in 140 L.M.

12.—15. VII. Serie II. 98½ X in 210 L.M. Menses nicht wieder aufgetreten, keine Kreuzschmerzen mehr.

3.—5. VIII. Serie III. 113 X in 215 L.M. 8 Tage nach der Bestrahlung Rötung des r. Oberschenkels. Jetzt am 3. VIII. Dermatitis I. Grades.

2.—4. IX. Serie IV. 68 X in 210 L.M.

26.—29. IX. Serie V. 136 X in 284 L.M.

Epikrise: Amenorrhoe nach ¾ Monat. 1 Serie. 75 X.

Nr. 21. Frau Lina T., 43jährig. Erste *Menstruation* mit 13 Jahren, regelmässig, alle 4 Wochen, immer sehr stark. Seit 2 Jahren sind die Blutungen bedeutend stärker geworden.

Befund: Blasse Patientin in mittlerem Ernährungszustand. Haemoglobingehalt 55%.

Genitale: Faustgrosses Myom.

Ziel der Behandlung: Amenorrhoe.

Verlauf:

4.—5. VII. Serie I. 126 X in 210 L.M. Menses wie früher. Im allgemeinen Wohlbefinden.

27.—28. VII. Serie II. 150 X in 132 L.M. Menses gegen früher unverändert, Befinden desgleichen.

14.—15. VIII. Serie III. 174 X in 165 L.M. Myom viel kleiner geworden. Periode dauerte dieses Mal etwas kürzer (3 Tage) nach der Periode (3—8 Tage lang) Brechreiz und Übelsein, kein Erbrechen.

4. IX. Serie IV. 72 X in 120 L.M. Keine auffallenden Beschwerden; in der Zwischenzeit setzt eine Blutung ein, die jetzt mit kleinen Unterbrechungen und wechselnder Intensität andauert. Patientin sieht blass aus, häufige Wallungen.

27. IX. Serie V. 247 X in 170 L.M.

17. X. Serie VI. 152 X in 152 L.M. Am 17. X. hörte die 5 Wochen andauernde, immer in Abständen auftretende geringe Blutung auf, Patientin fühlt sich ausserordentlich wohl. Subjektive Stimmung gehoben. Patientin kann wieder in ihrem Haushalt arbeiten. Die Wallungen lassen bereits nach.

4. XI. Serie VII. 136 X in 172 L.M.

Epikrise: Amenorrhoe nach 4 Monat, 5 Serien 769 X.

Nr. 22. Frau Emilie W., 46jährig, nie krank gewesen. Erste *Menstruation* mit 13 Jahren regelmässig, alle 4 Wochen mit starken Blutungen, die in den letzten Jahren noch stärker geworden sind.

Beschwerden: Migräneartige Zustände, Leibschmerzen, Druckgefühl im Becken.

Genitale: Doppelfaustgrosser knolliger Tumor, mit Uterus verwachsen.

Diagnose: Uterus myomatosus.

Ziel der Behandlung: Amenorrhoe.

Verlauf:

29.—31. V. Serie I. 60 X in 156 L.M. Menses verstärkt, aber nicht verlängert.

18.—21. VI. Serie II. 57 X in 210 L.M. Menses wie früher (2.—6. VII.).

10. VII. Serie III. 171 X in 215 L.M. Befinden gut, nur etwas nervös.

28. VII. Serie IV. 215 X in 148 L.M. Menses sind seit dem 6. Juli nicht wieder eingetreten.

5. IX. Serie V. 127 X in 135 L.M. Patientin hat seit der letzten Periode Wallungen, die in letzter Zeit zunehmen, aber nie unerträglich sind, dagegen klagt Patientin über Nervosität. Haemoglobingehalt 64%.

17. IX. Myom ganz klein.

16. X. Serie VI. 178 X in 184 L.M.

Epikrise: Amenorrhoe nach 1¼ Monaten, 2 Serien, 117 X.

Nr. 23. Frau Elisabeth W., 47jährig, viel an Rheumatismus leidend. Erste *Menstruation* mit 15 Jahren, alle 3 Wochen mit viel Blutverlust und erheblichen Beschwerden. Seit dem 39. Lebensjahre häufiges Aussetzen der Blutung mit darauf folgender sehr starker Blutung.

Beschwerden: Kreuz- und Leibschmerzen, Schwäche und Schlaflosigkeit. Druckgefühl im Becken. Menorrhagien.

Befund: Mittelkräftige Frau mit roten Schleimhäuten. Haemoglobingehalt 65%.

Genitale: Doppelfaustgrosses Myom.

Ziel der Behandlung: Amenorrhoe.
Verlauf:

6.—8. VII. Serie I. 89½ X in 160 L.M. 2 Tage nach der 1. Serie starke Blutung, die 14 Tage anhielt.
1.—4. VIII. Serie II. 154½ X in 415 L.M.
11. VIII. Menses nur „tropfenweise".
24.—25. VIII. Serie III. 229 X in 360 L.M.
25.—26. IX. Serie IV. 202 X in 180 L.M. Keine Menses wieder aufgetreten. Seit 14 Tagen häufig Wallungen.

Epikrise: Amenorrhoe nach 1¼ Monat, 2 Serien, 244 X.

Nr. 24. Fräulein Minna W., 45jährig, nie ernstlich krank gewesen. Erste *Menstruation* mit 16 Jahren, immer unregelmässig mit 14tägigen bis 6wöchentlichen Interwallen. Seit 3 Jahren 10tägige, seit 3 Monaten 4—6tägige Blutung.

Beschwerden: Druckgefühl im Becken, Schwäche, Abgeschlagenheit.
Befund: Blasse Frau in mässigem Ernährungszustand.
Genitale: Uterus myomatosus.
Ziel der Behandlung: Amenorrhoe.
Verlauf:

7.—8. VII. Serie I. 75 X in 255 L.M. Nach der Bestrahlung sehr angegriffen, Menses stärker als vorher am 27. VII.
3.—7. VIII. Serie II. 142 X in 265 L.M. In der ersten Nacht nach der Bestrahlung angeblich 4 Ohnmachtsanfälle. Menses am 24. VIII. fällig, nicht eingetreten.
28.—30. VIII. Serie III. 160 X. 250 L.M. Befinden gut, gelegentlich Wallungen.
19.—20. IX. Serie IV. 208 X in 145 L.M.
5. X. Serie V. 90 X in 84 L.M. Patientin fühlt sich recht wohl, Aussehen gebessert.

Epikrise: Amenorrhoe nach 1½ Monat, 2 Serien 217 X.

Nr. 25. Frau Rosa W. 30jährig, vor 4 Jahren Blinddarmentzündung, sonst immer gesund. Erste *Menstruation* mit 14 Jahren, regelmässig, ohne Beschwerden. Seit zirka 3 Jahren stärkere Blutungen.

Beschwerden: Kreuzschmerzen, Druckgefühl im Becken, Schwäche.
Befund: Kräftige Frau in gutem Ernährungszustand.
Genitale: Uterus myomatosus.
Ziel der Behandlung: Oligomenorrhoe.
Verlauf:

31. VII. bis 1. VIII. Serie I. 210 X in 126 L.M. Keine Menses in der Zwischenzeit.
19. VIII. Serie II. 197 X in 160 L.M. Übelkeit, Erbrechen. Menses etwas stärker, aber statt 1 Woche wie früher nur 4—5 Tage dauernd und ohne Schmerzen.
7. IX. Serie III. 184 X in 140 L.M. Letzte Menses ebenso stark wie vorher.
29.—30. IX. Serie IV. 134 X in 250 L.M.
10.—13. X. Menses ganz schwach, nur ein paar Tropfen. Kein Röntgenkater, Appetit gut. Wallungen.
18.—20. X. Serie V. 144 X in 275 L.M.

Epikrise: Oligomenorrhoe nach $2\frac{1}{4}$ Monat, 2 Serien 725 X.

Nr. 26. Frau Ottilie W., 43jährig, vor 15 Jahren Perityphlitis, vor 6 Wochen fieberhaften Magen- und Darmkatarrh. Erste *Menstruation* mit 13 Jahren, regelmässig alle 4 Wochen, stark ohne Beschwerden. Seit 11 Jahren starke unregelmässige Blutungen.

Beschwerden: Leibschmerzen, Schwäche.
Befund: Mittelkräftige Frau mit blassen Schleimhäuten, Haemoglobingehalt 50 %. Erythrocyten 3.500.000.
Genitale: Knolliger Tumor mit Uterus verwachsen, bis zum Nabel reichend.
Diagnose: Uterus myomatosus.
Ziel der Behandlung: Amenorrhoe.
Verlauf:

12.—13. VI. Serie I. 60 X in 138 L.M. Menses sehr stark mit starken Blutgerinnseln, sodass 2malige Tamponade nötig war. Am 3. VII. begann eine fieberhafte Gastroenteritis (Diätfehler, grosse Hitze?), die bis 10. VII. anhielt.

Patientin war dadurch stark mitgenommen, so dass vorübergehend Digitalis erwünscht erschien.

17.—19. VII. Serie II. 152 X in 185 L.M. Haemoglobingehalt 25 %.

4. VIII. Serie III. 250 X in 265 L.M.

21. VIII. Fundus uteri handbreit unter dem Nabel, ist hart und knollig. Seit der letzten Bestrahlung täglich einige Tropfen Blut.

21. VIII. Serie IV. 188 X in 193 L.M. Seit dem 25. VIII. keine Blutung mehr, vor 3 Tagen plötzlich abends, „nur für einen Moment“ heisser Kopf, sonst keine Anzeichen für Wallungen. Nach der letzten Serie absolutes Wohlbefinden, keine Anzeichen von Röntgenkater.

8. IX. Serie V. 173 X in 182 L.M. Kein Röntgenkater, Patientin hat sich gut erholt, Stimmung ist gehoben, Appetit gut. Menses nicht wieder aufgetreten.

28. IX. Serie VI. 217 X in 196 L.M.

27. X. Fundus uteri bei äusserlicher Untersuchung kaum die Symphyse überragend. Befinden sehr gut, Wallungen häufig, aber nicht im geringsten quälend.

27. X. Serie VII. 153 X in 165 L.M.

Epikrise: Amenorrhoe nach 3¼ Monat, IV Serien, 650 X. Der Haemoglobingehalt, der vor der Bestrahlung 50 % betragen hatte, ging wegen der sehr starken Blutung nach der ersten Bestrahlung auf 25 % herunter.

Nr. 27. Frau W., 44jährig, an Gallensteinen leidend. Erste *Menstruation* mit 16 Jahren, immer regelmässig, ohne Beschwerden. Seit 2 Jahren Menorrhagien mit Kreuz- und Leibschmerzen.

Beschwerden: Kreuz- und Leibschmerzen, Schwäche und Abgeschlagenheit.

Befund: Blasse Frau mit reichlichem Panniculus adiposus.

Genitale: Mannskopfgrosses Myom.

Ziel der Behandlung: Schrumpfung.

Verlauf:

15.—21. VII. Serie I. 143 X in 235 L.M.
14. VIII. Menses, am 12. ds. fällig, sind bisher ausgeblieben.
14.—16. VIII. Serie II. 129 X in 260 L.M.
4. IX. Menses genau 1 Woche postponierend, 8 Tage dauernd, aber etwas schwächer. Gestern starker wässriger Ausfluss.
4.—6. IX. Serie III. 239 X in 290 L.M.
9. X. Menses vom 27. 9. bis 5. 10., dabei ziemlich grosse Stücke abgegangen. Blasses Aussehen, Kältegefühl, Geschwulst ist etwa um die Hälfte verkleinert.
9.—10. X. Serie IV. 243 X in 310 L.M.
25. X. Patientin fühlt sich sehr wohl, kann ungehindert gehen, ist über den Erfolg sehr beglückt. Geschwulst schrumpft immer mehr.
25. X. Serie V. 178 X in 150 L.M.
10. XI. Nach der letzten Serie 11 Tage lang wässrig-blutiger Ausfluss, im übrigen ohne Beschwerden. Geschwulst hat sich enorm verkleinert. Serie VI. 170 X in 230 L.M.
Epikrise: Schrumpfung nach 2¾ Monat, 35 Serien, 411 X.

Nr. 28. Frl. Z., 46 jährig, mit 24 Jahren Keratitis, Typhus, Gelenkrheumatismus. Erste *Menstruation* mit 11 Jahren, regelmässig alle 3 Wochen mit wenig Blutverlust. Seit 5 Jahren ist die menstruelle Blutung sehr stark.

Beschwerden: Kreuzschmerzen, Druckgefühl, Schwäche.
Befund: Blasse Frau mit geringen Oedemen an den Beinen. Urin o. B.
Genitale: Tumor, der bis an den Nabel reicht.
Diagnose: Myom.
Ziel der Behandlung: Amenorrhoe.
Verlauf:
12.—17. VIII. Serie I. 122 X in 255 L.M. Menses etwas schwächer als früher. Durchfälle in den ersten Tagen nach der Bestrahlung.
18. IX. Serie II. 195 X in 130 L.M.
9. X. Letzte Menses am 4. IX. Kein Röntgenkater.
9.—11. X. Serie III. 176 X in 230 L.M.
2.—3. XI. Serie IV. 148 X in 250 L.M.
Epikrise: Amenorrhoe nach 1½ Monat, 2 Serien, 317 X.

Nr. 29. Frau Rosa R., 50jährig. Erste *Menstruation* mit 15 Jahren, regelmässig alle 3 Wochen, immer ziemlich stark, 5 Tage dauernd, in letzter Zeit sind die Blutungen stärker geworden.

Beschwerden: Kreuz- und Leibschmerzen, Druckgefühl im Becken, Abgeschlagenheit, Menorrhagien.

Befund: Blass aussehende Patientin mit schlaffer Muskulatur.

Diagnose: Uterus myomatosus.

Ziel der Behandlung: Amenorrhoe.

Verlauf:

11.—12. V. Serie I. 56 X in 205 L.M.

13. VI. Menses nur 4 Tage lang, nicht so stark wie früher, Schlaf und Appetit gut, Ziehen in den Brüsten.

13.—14. VI. Serie II. 80 X in 160 L.M. Menses schwächer als sonst mit subjekt. Beschwerden, wie sie sonst im Beginn der Schwangerschaft auftreten: Erbrechen, Kopfschmerz.

30. VI. Serie III. 74 X in 310 L.M. Das am 11. VII. erwartete Unwohlsein blieb aus, keinerlei Beschwerden in dieser Zeit.

20. VII. Serie IV. 202 X in 180 L.M. 3 Tage andauernder Röntgenkater mit Erbrechen, darnach Wohlbefinden. Uterus normal gross, von Myom nichts zu fühlen.

11.—12. VIII. Serie V. 153 X in 172 L.M.

1.—2. IX. Serie VI. 65 X in 134 L.M.

Epikrise: Amenorrhoe nach 2 Monaten, 2 Serien, 136 X.

Nr. 30. Frl. Sophie v. Sch., 47 Jahre alt, als Kind Masern, mit 13 Jahren Typhus, in den Jahren 1902—1905 6 mal Peritonitis. Erste *Menstruation* mit 12 Jahren, stets regelmässig, alle 4 Wochen mit erheblichen Beschwerden, 14 Tage dauernde Beschwerden. In der letzten Zeit dauert die Periode 3—4 Tage, darnach muss Patientin einige Tage zu Bett liegen. Seit 3 Wochen andauernde Blutung.

Beschwerden: Übelkeit, Herzklopfen, Blutung.

Befund: Kräftig gebaute Patientin mit blassen Schleimhäuten, Haemoglobingehalt 68 %, Erythrozyten 3,700,000. Leukozyten 7000—8000.

Genitale: Knolliger, mannskopfgrosser Tumor.
Diagnose: Myom.
Ziel der Behandlung: Amenorrhoe.
Verlauf:

27.—30. VI. Serie I. 80 X in 220 L.M.

16.—19. VII. Menses kürzer und schwächer als sonst. Patientin hat das Gefühl der Erleichterung, glaubt, dass der Leibesumfang abgenommen hat, da die „Leibbinde enger gemacht" werden musste, konnte besser spazieren gehen.

22.—26. VII. Serie II. 102½ X in 305 L.M.

14. VIII. Noch keine Menses, dagegen ist ein mässig weisser Fluss aufgetreten. Ferner zunehmende Nervosität, häufige Übelkeiten, beim Schliessen der Augen sieht Patientin elektrische Funken. Serie III muss wegen rechtsseitiger Pyelitis (Schüttelfrost, Fieber) unterbrochen werden.

21. VIII. Periode 5 Tage lang, viel schwächer als sonst ohne Beschwerden.

24. VIII. Fortsetzung von Serie III. 130 X in 235 L.M. Seit dem 21. VIII. keine Menses mehr. Fühlt sich recht wohl, nur der Schlaf lässt zu wünschen übrig. Zur Zeit, da die Periode eintreten sollte, Übelkeit, leichte Temperaturanstiege bis 38,8. Patientin hat an Gewicht abgenommen, deutliches Gefühl der Erleichterung und Kleinerwerden der Geschwulst.

13.—14. IX. Serie IV. 259 X in 198 L.M.

11. X. In der Zwischenzeit Bronchialkatarrh, „sonst ging's sehr gut", konnte ungehindert grössere Spaziergänge machen; Menses nicht wieder aufgetreten, auch zu der Zeit, wo sie hätte eintreten sollen, keine Beschwerden, kein Kater mehr.

11.—12. X. Serie V. 105 X in 194 L.M. Ohne alle Beschwerden, nur wird ca. 8 Tage lang nach der Bestrahlung der Schlaf etwas beeinträchtigt.

31. X. bis 2. XI. Serie VI. 140 X in 216 L.M. Leib weich, Geschwulst noch deutlich zu fühlen, hat sich in der Breiteausdehnung sehr verkleinert, reicht aber rechts noch beinahe zum Nabel.

23. XI. Serie VII. 211 X in 225 L.M.

Epikrise: Patientin ist ausserordentlich befriedigt von ihrer Röntgenkur, kann stundenlange Spaziergänge machen, hat sich körperlich gut erholt. Amenorrhoe nach $2\,^3/_4$ Monat, 3 Serien, 312 X.

Nr. 31. Frau U., 47jährig, Chlorose in der Entwicklungszeit, Cervikalkatarrh. Erste *Menstruation* mit $14\,^1/_2$ Jahren, 2—4 Tage lang, ohne Beschwerden. Seit $^5/_4$ Jahren Menses unregelmässig, anteponiert. Zuletzt in 10tägigen Interwallen mit sehr starkem Blutverlust, so dass zuletzt Tamponade nötig war.

Beschwerden: Abgeschlagenheit und Schwäche infolge des Blutverlustes.

Befund: Patientin in gutem Ernährungszustand mit blassem Aussehen.

Genitale: Normaler Befund.

Diagnose: Metropathia haemorrhagica.

Ziel der Behandlung: Amenorrhoe.

Verlauf:

27.—30. VI. Serie I. 93 X in 200 L.M. Menses trat nach $4\,^1/_2$ Wochen auf, war bedeutend schwächer als die letzte und dauerte kürzer.

20.—22. VII. Serie II. $103\,^1/_2$ X in 245 L.M.

2. VIII. Menses ziemlich stark, wenig schwächer als früher.

15.—16. VIII. Serie III. $92\,^1/_2$ X in 145 L.M. Menses seit der letzten Bestrahlung nicht wieder aufgetreten. Allgemeinbefinden wesentlich besser.

6.—7. IX. Serie IV. 197 X in 190 L.M.

25. IX. Seit 3 Wochen häufig Wallungen, starke Mattigkeit, Abgeschlagenheit, Menses nicht wieder aufgetreten.

25.—26. IX. Serie V. 151 X in 210 L.M.

Epikrise: Amenorrhoe nach 2 Monaten, 3 Serien, 289 X.

Die vorliegenden 31 Fälle sind die ersten, die an der Freiburger Klinik nach der neuen Methode, — vielstellige Bestrahlung, grosse Strahlendosis, Nahbestrahlung, harte Röhren mit Aluminiumfilter — bisher geheilt sind. Mit Ausnahme eines Falles (11) der schon ausserhalb nach Albers-Schönberg vorbehandelt war, und den ich bei meinen Betrachtungen stets ausgenommen habe, sind sämtliche Fälle nur nach dieser Methode behandelt. Die Patientinnen, deren Behandlung noch nicht abgeschlossen ist, lassen nach dem bisherigen Verlauf durchaus auf die gleichen günstigen Erfolge schliessen. Mit Ausnahme von 4 Fällen von Metropathia haemorrhagica handelt es sich um Patientinnen mit Myomen. Die Fälle von Metropathia haemorrhagica stimmen in ihren Ergebnissen so weit mit den Myomfällen überein, dass ich es als angängig erachte, alle Fälle gemeinsam zu betrachten, um so mehr, als eine gesonderte Betrachtung der Metropathien wegen der geringen Zahl der Fälle keine Schlüsse zulässt. Das Ziel der Behandlung war bei Frauen, die sich schon nahe der Klimax befanden, Amenorrhoe; diese wurde in allen Fällen (26) erreicht. Bei jüngeren Frauen erstrebt man zunächst eine Oligaminorrhoe; bei der Schwierigkeit, hierzu die richtige Dosis zu treffen, erlebte man es aber sehr oft, dass die Frauen weiterbluteten, wenn man zu wenig appliziert hatte, oder dass sie amenorrhoisch wurden, wenn man eine zu grosse Strahlendosis gewählt hatte. Da es sich nun zeigte, dass die durch Bestrahlung erzielte vorzeitige Klimax auch bei jüngeren Frauen keine heftigen Ausfallserscheinungen mit sich brachte, so ist man in letzter Zeit um der Sicherheit des Erfolges willen an der hiesigen Klinik dazu übergegangen, auch jüngere Frauen bis zur Amenorrhoe zu bestrahlen.

In vielen Fällen (7, 8, 12, 22, 26, 27, 29, 30,) liess die objektive Untersuchung erkennen, dass schon während der Behandlung eine bedeutende Schrumpfung der Myome eingetreten war. Eine sehr wichtige Frage, die sich bei der Beurteilung des heutigen Standes der Röntgentherapie sofort aufdrängt, ist die nach der Behandlungsdauer. Gerade die langwierige Behandlung ist es ja nur zu oft, die die Frauen

veranlasst, sich lieber einer einmaligen Operation als einer monatelangen Röntgentherapie anzuvertrauen, und die gleichen Gründe sind es ja nur zu oft, die den Gynaekologen veranlassen, aus sozialer Indikation — um die Frauen sobald als möglich arbeitsfähig zu machen — eine Uterusexstirpation vorzunehmen.

Eine Betrachtung der vorliegenden Fälle ergibt, dass das Ziel der Behandlung (Amenorrhoe, Schrumpfung des Tumors, Oligominorrhoe) durchschnittlich in $2\frac{1}{3}$ Monaten erreicht wurde.

Übergehe ich die Fälle, in denen Oligominorrhoe das Ziel der Behandlung war, (Nr. 10, 18, 19, 25) die meine Ergebnisse unberechtigter Weise verbessern müssten, und ziehe nur die Fälle in den Bereich meiner Betrachtung, in denen Amenorrhoe beabsichtigt war, so ergibt sich, dass im Durchschnitt Frauen im Alter von

	bis zur Amenorrhoe	bis zur Entlassung
30—45 Jahren	$2\frac{2}{3}$ Monat	$3\frac{1}{2}$ Monat
46—50 „	$2\frac{1}{3}$ „	$3\frac{1}{3}$ „
51—60 „	1 „	$3\frac{1}{2}$ „

bestrahlt wurden.

Hieraus geht hervor, wie schon Gauss und andere hervorgehoben haben, und wie auch Hirsch bestätigen konnte, dass es langwieriger ist, junge Frauen amenorrhoisch zu machen, bei deren Ovarien man eine noch stärkere Funktionstüchtigkeit voraussetzen muss, als ältere Frauen.

Ist nun auch für die Patientin die Frage nach der Behandlungsdauer die wesentlichste, so interessiert den Röntgenologen vor allem noch zu wissen, welche Dosis von Röntgenstrahlen und welche Zahl von Lichtminuten für den Effekt nötig war. Da wir bisher kein Mittel haben, die Strahlen an ihrem wesentlichsten Angriffspunkt, den Ovarien, zu messen, so müssen wir uns mit einer Messung derjenigen Strahlen begnügen, die an der Haut auftreffen. Hierzu gibt uns die Methode von Kienböck eine praktisch ausreichende Dosimetrie an die Hand.

Die Schätzung nach Kienböck ergibt, dass die Applikationsmenge durchschnittlich bis zur Heilung 394 X betrug, während die geringste und höchste hierzu nötige Dosis 75 bezw. 951 X betragen hat.

Die geringste Dosis in 1 Serie bei Frauen im Alter von	35—40	46—50	51—60	Jahren
	42 X	74 X	60 X	
Die höchste Dosis in 1 Serie	250 X	240 X	281 X	

Mithin ergab innerhalb einer Serie die niedrigste Dosis 42 X, die höchste 281 X, so dass durchschnittlich in einer Serie $161^1/_2$ X appliziert wurden. Eine Einteilung nach dem Alter ergibt, dass Frauen im Alter von

	bis zur Heilung	bis zur Entlassung
30—45 Jahren	495 X	905 X
46—50 „	336 „	732 „
51—60 „	171 „	716 „

appliziert bekamen.

So ergibt auch die Dosimetrie nach Kienböck, dass es mit zunehmendem Alter leichter ist, die Frauen amenorrhoisch zu machen.

Von einer Uebersicht über die Lichtminuten glaube ich, absehen zu müssen, da diese unbedingt zu falschen Schlussfolgerungen führen würde. Es zeigt sich nämlich, dass zur Erreichung einer Erythemdosis nach Kienböck die Zahl der Lichtminuten so stark differierte, dass in gewissen Fällen mindestens die doppelte Zeit hierzu nötig war als in anderen. Es lässt sich das nur so erklären, dass die Zahl der nötigen Lichtminuten von der Güte des angewandten Apparates abhängt. In Uebereinstimmung mit dieser Ansicht zeigt es sich, dass sich mit Apparaten, die die neuesten Verbesserungen besitzen, eine Erythemdosis in der Hälfte derjenigen Zeit erreichen lässt, deren die anderen Apparate hierzu bedürfen.

Also nur für einen Röntgenologen, der stets mit dem gleichen Apparat arbeitet, kann die Zahl der Lichtminuten ein Masstab für die applizierte Dosis sein. Für die Allgemeinheit ist sie als Masstab unbrauchbar.

Von besonderem Interesse dürfte es noch sein, die Nebenwirkungen zu betrachten, die während der Röntgenbehandlung auftreten.

In 17 Fällen (55%) trat ein sogenannter Röntgenkater auf, der in 6 Fällen (19%) mit Erbrechen einherging, in allen Fällen im Laufe der Behandlung an Intensität verlor und am Ende derselben meist verschwunden war.

In 7 Fällen (22%) klagten die Patienten über allgemeine nervöse Beschwerden und leichte Erregbarkeit. In 8 Fällen (24%) waren die Menses nach der ersten Bestrahlung in geringem Masse verstärkt. Diese Tatsache ist besonders erwähnenswert, weil Albers-Schönberg auf Grund eines von ihm beobachteten Todesfalls davor warnt, extrem ausgeblutete Frauen der Röntgenbehandlung zu unterziehen.

Auf Grund des vorliegenden Materials glaube ich, dass man diese Einschränkung für die Röntgentherapie nicht machen darf. In vielen Fällen handelte es sich um stark ausgeblutete Patienten, der Haemoglobingehalt war in einem Falle (Nr. 4) bis auf 40% gesunken. In zwei Fällen (1,14) bestand eine Komplikation mit Vitium cordis bei einem Haemoglobingehalt von 50, bezw. 45%; trotzdem war der Erfolg doch ein durchaus guter und der Haemoglobingehalt bei der Entlassung schon um zirka 5% gestiegen.

Besondere Erwähnung verdient es, dass in sämtlichen Fällen die Ausfallserscheinungen nur in Wallungen bestanden. Trophische und schwere psychische Störungen, wie sie bei uteriprivierten Frauen nur zu häufig vorkommen, wurden in keinem Falle beobachtet, so dass die Beschwerden ganz denen der natürlichen Klimax glichen und in der gleichen Zeit sich verloren.

Zum Schluss sei es mir gestattet, die Erfolge der neuen Methode mit denen der älteren, von Hirsch veröffentlichten, in Parallele zu setzen. Eine graphische Aufzeichnung lässt vielleicht am besten ein Urteil hierin finden.

62 Patientinnen = alte Methode, 31 Patientinnen = neue Methode

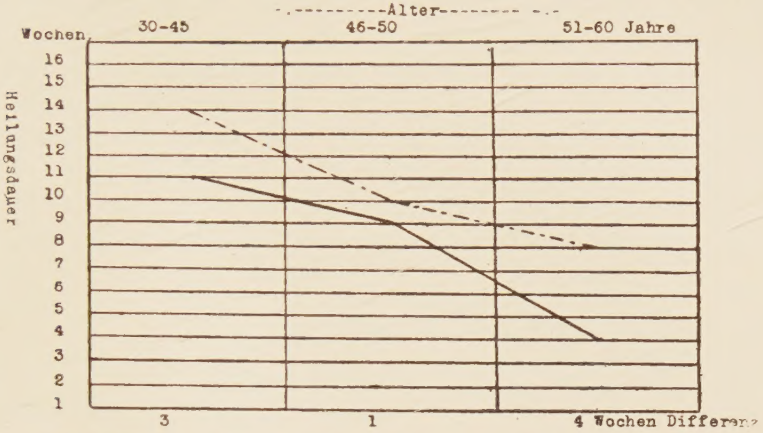

Die Kurve zeigt, dass die Behandlungsdauer bei Patienten im Alter von

	nach der alten Methode	nach der neuen Methode
30—45 Jahren	14 Wochen	11 Wochen
46—50 „	10 „	9 „
51—60 „	8 „	4 „

betragen hat.

So zeigt es sich, dass die Radiotherapie immer mehr von den ihr anhaftenden Mängeln, die besonders in der langen Behandlungsdauer bestehen, verliert, so dass sie durchaus berufen erscheint, die chirurgische Behandlung bei Myomen und gutartigen Uterusblutungen, wenn auch nicht vollkommen zu ersetzen, so doch beträchtlich einzuschränken.

Jedoch muss es als Mangel empfunden werden, dass bisher keine Messung existiert, die es ermöglicht, ein genaues Urteil darüber zu fällen, wie viel der ausgesandten Strahlen tatsächlich an den Ovarien ihre Wirkung entfalten können. Und dies zu wissen, wäre, abgesehen von allen anderen Gründen, schon aus materiellen sehr wünschenswert, denn dass die jetzige Applikationsmethode keine ökonomische ist, erhellt sofort, wenn man beachtet, dass mit der Steigerung in der Strahlenmenge die Heilungsdauer sich zwar beträchtlich, jedoch keines Falles im gleichen Verhältnis verkürzt

hat. Sollen aber die Segnungen der Radiotherapie für die grosse Masse nutzbar gemacht werden, so ist eine ökonomische Verwertung ein unbedingtes Erfordernis.

Zum Schluss sei es mir noch gestattet, Herrn Geh. Hofrat Prof. Dr. Krönig, Direktor der Universitäts-Frauenklinik in Freiburg i. Br., für die freundliche Ueberlassung des Materials, sowie Herrn Privatdozenten Dr. Gauss für die mir stets in liebenswürdigster Weise gebotene Anregung und Unterstützung meinen verbindlichsten Dank auszusprechen.

Literatur:

1. Zeitschrift für Röntgenkunde, Bd. 12, Heft 2, 3, 4.
2. Zentralblatt für Gynaekologie, 1909, Nr. 5.
3. Münchener medizinische Wochenschrift 1910, Nr. 29.
4. Verhandlungen der Deutschen Röntgengesellschaft, Bd. 7, Diskussion zu Vortrag 30.
5. Gauss: Neue radiotherapeutische Erfahrungen in der Gynaekologie, auf Grund von 100 gutartigen Blutungen und Tumoren des Uterus. (Zentralblatt für Gynaekologie, 1911, Nr. 10.)
6. Hegar & Kaltenbach: Operative Gynaekologie.
7. Reifferscheidt: Die Röntgentherapie in der Gynaekologie.
8. Walter Haase: Praktische Erfahrungen über gynaekologische Tiefenbestrahlungen bei Blutungen und Tumoren des Uterus.
9. Hans Georg Hirsch: Beiträge zur Ausgestaltung der gynaekologischen Radiotherapie.

Lebenslauf.

Verfasser dieser Arbeit, Max Seefeld, wurde am 7. Mai 1888 als Sohn des Kaufmanns Adolf Seefeld jüd. Glaubens in dem westpreussischen Dorfe Lanken geboren. Er besuchte zunächst die heimatliche Dorfschule, kam 1898 auf das Kgl. Gymnasium zu Schneidemühl, das er 1907 mit dem Zeugnis der Reife verliess. Er bezog nacheinander die Universitäten Heidelberg, München, Berlin. In Berlin bestand er im Herbst 1909 die medizinische Vorprüfung. Seinen klinischen Studien lag er in Berlin und Freiburg ob, wo er im Mai 1912 das medizinische Staatsexamen bestand.